

СХЕМА ПРИМЕНЕНИЯ ПРЕПАРАТА «ФОРВЕТ»[®] В МОНОТЕРАПИИ ОРАЛЬНОГО ПАПИЛЛОМАТОЗА СОБАК (СОРV)

Анисифоров С.Н. – ветеринарный врач, ветеринарная клиника «Артис» (196233, Санкт-Петербург, ул. Типанова, д. 40)

ВВЕДЕНИЕ

Папилломы – это доброкачественные новообразования, вызванные вирусом папилломы собак. Чаще всего поражаются слизистая оболочка полости рта и спайки губ, но места поражения (обычно множественные, но иногда одиночные) могут включать и нёбо, и ротоглотку. Они появляются обычно на губах и морде собаки. Реже папилломы могут возникать на веках и даже на поверхности глаз или между пальцами ног.⁽²⁾ Папилломатоз ротовой полости собак является заразной болезнью и распространен повсеместно. Пораженные собаки могут передавать вирус другим собакам через непосредственный контакт. Это обычно происходит, когда они приветствуют друг друга, делятся игрушками, или при кормлении из одной миски. Больные собаки являются основным источником и природным резервуаром вируса. Вирус тропен к эпителию слизистых оболочек и кожи, индуцируя в них развитие доброкачественных новообразований – папиллом. Признаки заболевания обычно встречаются у молодых и пожилых собак, а также особей с ослабленным иммунитетом. Симптомы проявляются внезапно, с быстрым ростом и распространением. Папилломы видны не вооруженным глазом, они мешают жеванию или глотанию, из-за чего происходит ухудшение качества жизни собаки. Иногда, если наросты многочисленны, собака может кусать их при приеме пищи, вызывая кровотечение и заражение.⁽¹⁾ Многочисленные оральные папилломы часто связывают с иммунной недостаточностью и породной предрасположенностью (ротвейлеры, немецкие овчарки, доберманы, кокер-спаниели, той-терьеры, кери-блю-терьеры, мопсы, цвергшнауцеры, лабрадоры, ретриверы, грейхаунды). К дополнительным факторам, предрасполагают к развитию папилломатоза, специалисты относят: инфекционные или другие системные заболевания, вызвавшие общее ослабление организма; перенесённый стресс; последствия химиотерапии; длительное лечение с применением кортикостероидных препаратов; нарушения целостности кожных покровов или слизистых оболочек, в т.ч. вызванные травмами, мацерацией эпидермиса, а также дерматитами, аллергией и другими заболеваниями, сопровождающимися зудом и расчёсами, открывающими «ворота» для проникновения инфекции.

ПАТОГЕНЕЗ И ДИАГНОСТИКА

Безусловно, наиболее распространенный тип вирусной папилломы у собак – возле рта, вызывается вирусом папилломы собак – СОРV. Вирусные папилломы классически круглые, но часто имеют шероховатую, почти зазубренную поверхность, напоминающую морской анемон или цветную капусту.⁽²⁾ Папилломатоз собак вызывается инфицированием эпителиальных клеток видоспецифичными ДНК-вирусами. Было идентифицировано по меньшей мере 15 типов вируса папилломы собак. Клиническое проявление инфекции зависит от типа вируса, заражающего хозяина. Собачий оральный вирус папилломы (СОРV) вызывает оральный папилломатоз. СОРV передается при прямом и косвенном контакте с инкубационным периодом 1-2 месяца. Заражение происходит на месте поврежденной кожи или слизистых оболочек. Диагноз вируса папилломы устанавливается с помощью гистологии, анамнеза и клинических признаков. Антиген вируса папилломы может быть обнаружен с помощью иммуногистохимии или ПЦР. Злокачественная трансформация вируса папилломы возможна, но бывает редко.⁽³⁾ Исследования *in vitro* и *in vivo* на папилломавирусах человека и животных показывают, что антитела к конформационным эпитопам на вирусном капсиде могут нейтрализовать вирусную инфекцию. Гуморальный иммунитет играет незначительную роль в регрессии папиллом, тогда как клеточный иммунитет, имеет решающее значение в данном процессе. Эти результаты, безусловно, имеют основополагающее значение для развития методов лечения и профилактики данного вируса.⁽⁴⁾ Развивающиеся поражения имеют тенденцию к самопроизвольному регрессу через несколько месяцев, и выработке стойкого иммунитета. Самопроизвольный регресс, по данным разных источников, происходит в период с 41 по 150 день с начала заболевания, но в среднем составляет 45-85 дней. Однако у пожилых собак из-за отсутствия иммунного контроля, заболевание может рецидивировать, и повреждения не уходят. Когда собака стареет, ее иммунная система может быть не такой стойкой, также собака может получать иммунодепрессанты для лечения других заболеваний, и вирус папилломы может вновь появиться. Используя различные иммунные терапии, ученые из Колорадо смогли показать частичную или полную

регрессию у всех собак с длительным течением папилломатоза.⁽⁵⁾ Одним из примеров иммунной терапии, является применение полисахаридных комплексов. Полисахариды растений привлекают большое внимание из-за их значительной биологической активности, такой как: противовирусная, иммуномодулирующая, противоопухолевая, антиоксидантная, антикоагулянтная, антидиабетическая, которые делают их пригодными для лекарственного применения.⁽⁶⁾

Полисахариды увеличивают фагоцитарную активность клеток заметно повышают продукцию IL-1 и IL-6, стимулируют секрецию IgA, IgG, IgM и sIgA как у животных со здоровой иммунной системой, так и у иммуносупрессированных животных. Так же усиливается секреция цитокинов и хемокинов.⁽⁷⁾ Увеличение вышеперечисленных иммунных клеток происходит за счет воздействия полисахаридов на рецепторы лектина С-типа и Toll-подобные рецепторы.⁽⁸⁾ Одним из примеров лекарственного средства на основе полисахаридного комплекса является препарат «Форвет», который широко применяется врачами в лечении вируса папилломы у собак в монотерапии.

ЦЕЛЬ ИССЛЕДОВАНИЯ

Оценка клинической эффективности препарата «Форвет» (полисахаридного комплекса класса гексозных гликозидов) в монотерапии орального папилломатоза собак (COPV).

МАТЕРИАЛЫ И МЕТОДЫ

Действие препарата «Форвет» проверялось в многоцентровом рандомизированном контролируемом исследовании, которое проходило в сети ветеринарных клиник «Артис» г. Санкт-Петербург в период с 1.02.2019 по 1.06.2020 года. В исследование включили 34 собаки следующих пород: американский коккер-спаниель – 3, лабрадор – 5, мопс – 5, немецкая овчарка – 7, английский стаффордширский бультерьер – 2, ротвейлеры – 4, ретриверы – 8, весом от 8 до 45 кг, с диагнозом – оральный папилломатоз (таблица 1).

Диагноз ставился на основании клинических признаков: наличие папиллом на слизистой ротовой полости, слюнотечение, болезненность при приеме пищи. При клиническом осмотре слизистой оболочки ротовой полости собак папилломы располагались в области десен и слизистой губ. Максимально папилломы достигали 6 мм. Располагались одиночно или небольшими группами до 3-х штук в группе. Цвет папиллом бледно-розовый. На пигментированных участках слизистой оболочки папилломы были не пигментированы. На своей верхушке папилломы имели зазубренную поверхность. Большинство папиллом локализованы на слизистой оболочке десен, реже на слизистой верхней и нижней губы. Слюнотечение является вторым по значимости симптомом папилломатоза, при наличии единичных небольших по размеру папиллом он проявляется редко, однако при папилломах большого размера или множественном оральном папилломатозе,

Таблица 1. Анамнез и клинические признаки исследуемых животных

Номер животного	Форвет				Контрольная			
	Возраст животного	Количество папиллом (шт.)	Слюнотечение	Болезненность при приеме пищи	Возраст животного	Количество папиллом (шт.)	Слюнотечение	Болезненность при приеме пищи
1	10 мес	1-3	-	-	1 г	3-5	+	+
2	1 г 2 мес	1-3	-	-	1 г 3 мес	1-3	-	-
3	1 г	3-5	-	+	2 г	1-3	+	-
4	2 г 6 мес	1-3	+	-	1 г 2 мес	1-3	-	+
5	1 г 1 мес	3-5	+	+	11 мес	1-3	-	+
6	1 г 2 мес	3-5	-	-	10 мес	1-3	+	+
7	10 мес	3-5	+	-	1 г	3-5	+	+
8	1 г	3-5	+	+	1 г 6 мес	Более 5	-	-
9	1 г 3 мес	3-5	+	+	1 г 1 мес	3-5	-	-
10	1 г 5 мес	1-3	-	-	3 г	Более 5	+	-
11	1 г 4 мес	3-5	+	-	9 мес	3-5	+	-
12	1 г	1-3	+	+	1 г 6 мес	3-5	+	-
13	1 г 9 мес	Более 5	+	+	1 г 2 мес	3-5	+	+
14	1 г 5 мес	Более 5	+	-	1 г 5 мес	3-5	+	+
15	1 г	1-3	-	-	1 г 3 мес	1-3	-	-
16	2 г	1-3	-	+	1 г	1-3	-	-
17	1 г 11 мес	1-3	+	-	3 г 11 мес	1-3	-	-

слинотечение проявляется в 80% случаев. Каждое животное соответствовало требованиям включения в исследование и было распределено в одну из групп (таблица 1), при этом вероятность попадания в одну из групп составляло 50%. Животным присваивали рандомизационный номер, в соответствии с которым назначалось лечение. Животным одной группы вводили препарат «Форвет», другой группе животных не вводилось никаких препаратов (контрольная группа). Срок наблюдения за животными составлял 7 месяцев. Клиническое наблюдение проводилось одним ветеринарным врачом на протяжении всего времени исследования.

Схема лечения для группы «Форвет»: Форвет подкожно в следующей дозировке: собакам массой от 1 до 10 кг – 1,0 мл, собакам массой от 10 до 30 кг – 2,5 мл, собакам

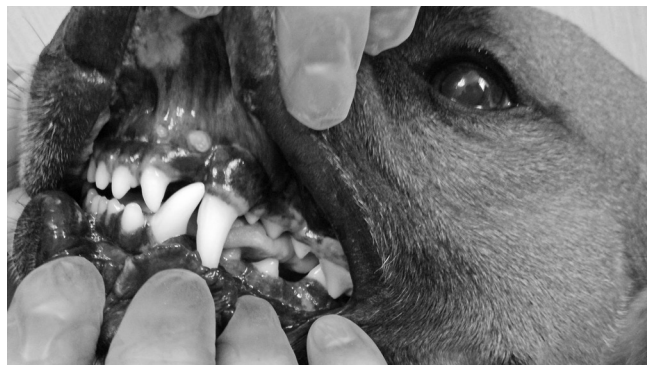массой более 30 кг – 5 мл, 1 раз в день в течении 14 дней. Для обеих исследуемых групп: при механическом повреждении папилломы, животное получало необходимую местную антисептическую обработку (стомадин гель). В период исследования гибель животных не зафиксирована. Осложнений при применении препарата не обнаружено.

Как видно из таблицы 2, в группе «Форвет» клиническое выздоровление наступало быстрее на 1,5-2 месяца, чем в контрольной группе. Также из данных таблицы 2 мы видим, что начало регресса (исчезновение папиллом) в группе «Форвет» наступает к 5 дню лечения, в связи с воздействием препарата «Форвет» на клеточный иммунитет животного, в контрольной же группе самопроизвольное исчезновение происходит только к 42 дню.

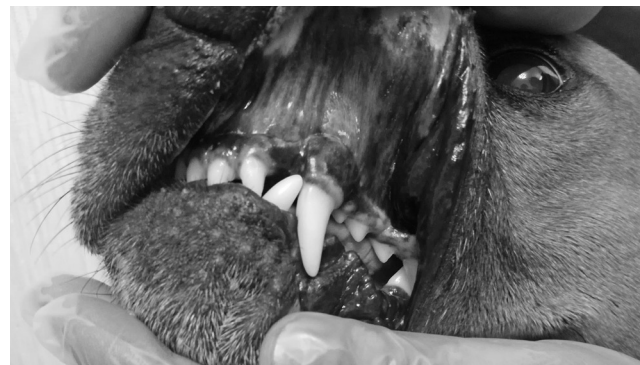Таблица 2. Динамика исчезновения папиллом

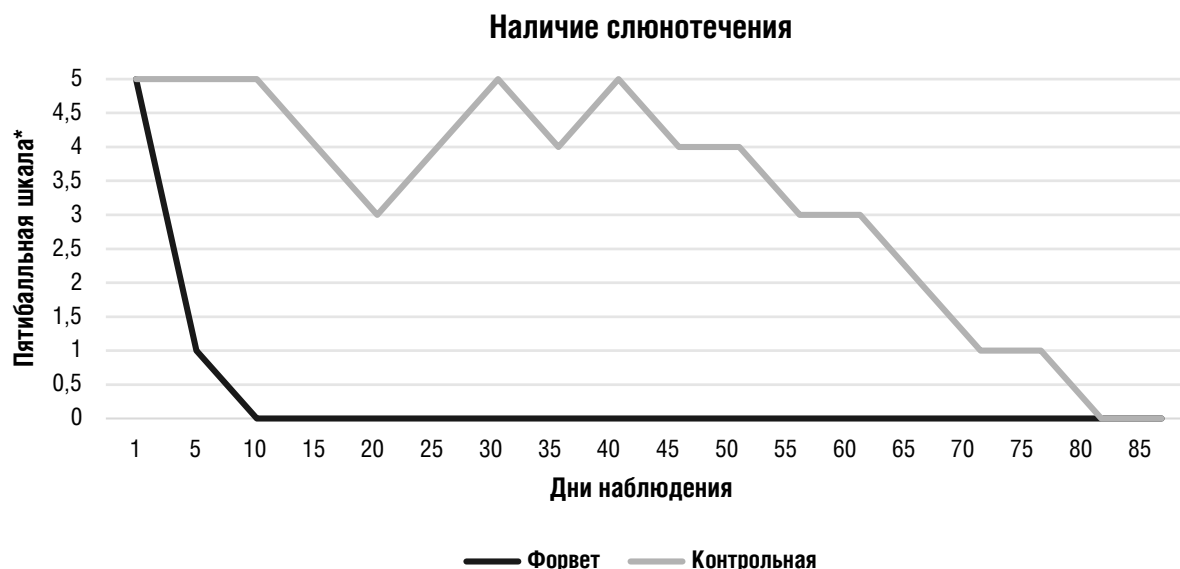
Номер животного	Группа «Форвет»		Контрольная группа	
	Начало регресса папиллом (день исследования)	Полное исчезновение папиллом (день исследования)	Начало регресса папиллом (день исследования)	Полное исчезновение папиллом (день исследования)
1	6	11	47	64
2	5	14	49	66
3	6	13	56	70
4	5	13	49	69
5	6	14	56	70
6	5	10	56	72
7	5	11	42	62
8	7	14	58	75
9	6	14	65	80
10	6	14	67	81
11	6	11	45	61
12	5	11	63	80
13	6	14	49	67
14	7	10	51	66
15	5	11	50	78
16	6	12	58	77
17	7	14	55	70

До лечения



После лечения





***Пятибальная шкала наличия слюнотечения:** 5 – постоянное неконтролируемое слюнотечение в течение всего дня, 4 – частое или постоянное неконтролируемое слюнотечение, 3 – усиленное слюноотделение, вызывающее дискомфорт у животного, 2 – слюноотделение отчетливо усиленно, но не причиняет беспокойства, 1 – усиленное слюнотечение заметно только во время приема пищи, 0 – усиленное слюноотделение отсутствует.

ОБСУЖДЕНИЯ

Животные находились на амбулаторном лечении и осматривались врачом первые 14 дней ежедневно, далее 1 раз в 7 дней. Животные контрольной группы проходили осмотр 1 раз в 5 дней, после начала регресса ежедневно. Точкой начала регресса считался день, когда наступали визуальные изменения папиллом. В группе «Форвет» к 5-7 дню лечения отмечалось изменение цвета папилломы с бледно-розового цвета на красный, незначительное увеличение их в объеме. А к 8-10 дню лечения наблюдалось их уменьшение в размерах, возвращение к бледно-розовому цвету и полный регресс в начале мелких и средних папиллом, затем папиллом крупного размера.

Время полного исчезновения папиллом происходило гораздо быстрее за 5-9 дней, по сравнению с контрольной, где время исчезновения составляло 14-28 дней. Также при лечении в группе «Форвет» наблюдалось более быстрое исчезновение слюнотечения, через 1-3 дня после начала регресса папиллом.

Тогда как в контрольной группе оно имело волнообразный характер (график 1), что связано с периодическим механическим травмированием папиллом. Болезненность при приеме пищи в группе «Форвет» прекращалась к третьему дню начала лечения, в контрольной группе – на пятый день начала регресса папиллом. В течении семи месяцев наблюдения в группе «Форвет» рецидивов не наблюдалось, тогда как в контрольной группе у собаки под номером тринадцать случился рецидив через 73 дня после клинического выздоровления.

ВЫВОДЫ

На основании результатов многоцентрового рандомизированного контролируемого исследования установлена клиническая эффективность препарата «Форвет» (полисахаридного комплекса класса гексозных гликозидов) в монотерапии орального папилломатоза собак (COPV). В результате применения препарата наблюдалась быстрая регрессия папиллом и клиническое выздоровление уже в течение 10-14 дней без каких-либо побочных действий и рецидивов.

БИБЛИОГРАФИЯ

- Alexander M. Reiter, DT, DMV, DAVDC, DEVDC, University of Pennsylvania, MSD MANUAL Veterinary Manual, May 2014.
- Wendy Brooks, DVM, DABVP, veterinary partner; 09.10.2001
- Nina Shoulberg DVM, MS & Lauren Pinchbeck DVM, MS, <https://www.nevetdermatology.com/>.
- Philip K. Nicholls, Margaret A. Stanley, The immunology of animal papillomaviruses, Department of Pathology, University of Cambridge, Tennis Court Road, Cambridge, CB2 1QP, UK, *Veterinary Immunology and Immunopathology* 73 (2000) 101±127.
- Dr. Steven Dow, a Professor in the Department of Clinical Sciences and Director of the Center for Immune and Regenerative Medicine, *Novel Treatment for Persistent Canine Papilloma Virus Shows Promise, CVMBS*.
- Jian-Hua Xie, Ming-Liang Jin, Gordon A Morris, Xue-Qiang Zha, Han-Qing Chen, Yang Yi, Jing-En Li, Zhi-Jun Wang, Jie Gao, Shao-Ping Nie, Peng Shang, Ming-Yong Xie, *Advances on Bioactive Polysaccharides From Medicinal Plants, Crit Rev Food Sci Nutr.* 2016 Jul 29; 56 Suppl 1:S60-84.
- Chao Tang, Jian Sun, Jun Liu, Changhai Jin, Xiaonan Wu, Xin Zhang, Hong Chen, Yarun Gou, Juan Kan, Chunlu Qian, Nianfeng Zhang, *Immune-enhancing Effects of Polysaccharides From Purple Sweet Potato, Int J Biol Macromol.* 2019 Feb 15;123:923-930. doi:10.1016/j.ijbiomac.2018.11.187. Epub 2018 Nov 19.
- Yin M., Zhang Y., Li H., *Advances in Research on Immunoregulation of Macrophages by Plant Polysaccharides, Front. Immunol.,* 2019, No. 10, pp. 145. doi: 10.3389/fimmu.2019.00145.